Gerklų trauma

Doc. dr. Rūta Pribuišienė, habil. dr. Nora Šiupšinskienė, Aurelija Eidintaitė
LSMU MA Ausų, nosies ir gerklės ligų klinika

Reikšminiai žodžiai: *gerklų trauma, diagnostika, gydymas, klinikinis atvejis.*
Santrauka. *Dėl topografinių ir fiziologinių aspektų gerklų trauma gali sąlygoti ūminį kvėpavimo nepakankamumą ir sukelti pavojų paciento gyvybei. Klinikiniame darbe susiduriame ir su uždarąja, ir su atvirąja gerklų trauma, kurių klinikinė išraiška, diagnostika ir gydymo taktika skiriasi. Straipsnyje apžvelgiami gerklų traumų diagnostikos ir gydymo aspektai bei pristatomas Lietuvos sveikatos mokslų universiteto Ausų, nosies, gerklės (LSMU ANG) ligų klinikoje gydyto paciento klinikinis atvejis.*

LARYNGEAL TRAUMA
Keywords: *laryngeal trauma, diagnostic procedures, treatment, case report.*
Summary. *Because of topographic and physiological pecularities laryngeal trauma can cause sudden breathing insufficiency, affect hemodynamic stability and may lead to death. It is noticed that symptoms, diagnostic procedures and treatment tactics of blunt and penetrating laryngeal trauma are different during clinical practice. This article reviews the main aspects in diagnostic procedures and treatment of laryngeal trauma with including a case report of patient, who was treated in Otorinolaryngology department of Lithuanian University of Health Sciences.*

Įvadas

Gerklos – kvėpavimo sistemos dalis, užtikrinanti svarbias organizmo funkcijas: kvėpavimą ir balso susidarymą. Neabejotinai reikšminga apsauginė (užtikrina rijimą, kosulį) bei atraminė (padeda stanginantis, kosint) gerklų funkcijos. Gerklų traumai pažeidus šias funkcijas, gali išsivystyti gyvybei pavojingos būklės (asfiksija, aspiracija) bei sutrikti bendravimas dėl užkimimo, pavargstančio, silpno balso.

Gerklos yra paslankus organas, esantis priekinėje kaklo dalyje. Evoliucijos procese gamta pasirūpino gerklų apsauga iš visų pusių. Be išorinių ir vidinių gerklų raumenų, raiščių bei kremzlių, iš šonų gerklas saugo masyvus sukamasis galvos raumuo, iš užpakalinės pusės – stuburo kaklinė dalis, iš priekio – išsižiojant pakimbantis apatinis žandikaulis. Gerklų vidines struktūras gaubia skydinės kremzlės, kurios ilgai išlieka elastingos, nesukaulėjusios, todėl lūžta retai. Gerklų funkcijas užtikrina darniai funkcionuojantys vidiniai raumenys, inervuojami klajoklio nervo šakų: viršutinio ir apatinio (grįžtamojo) gerklų nervų. Pastarieji išsidėstę kaklo priekinėje dalyje, todėl gali būti sužeidžiami netgi įvykus bukai kaklo traumai (susimušus), užspaudžiami kraujosruvos.

Gerklų traumai būdingi tam tikri etiologiniai veiksniai. Gana dažnai gerklos pažeidžiamos sportuojant, eismo įvykio, savižudybės ar nelaimingo atsitikimo atvejais. Automobilio avarijos lemiamos traumos metu gerklų audinius suspaudžia ir sutraiško saugos diržas, drabužių apykaklė, kaklo smūgis į vairą ir kt. Sportuojant pasitaiko, kad kaklas ir gerklos sužalojimi alkūne, koja, sporto inventoriumi (ledo ritulio lazda ir kt.). Savižudžiai gali gerklas susižaloti kardamiesi, aštriu pjaunamuoju įrankiu. Galimi ir buitiniai gerklų sužeidimai, iš kurių vienas dažniausių –„draugiškas“ apkabinimas iš nugaros suspaudžiant kaklą tarp dilbio ir žasto. Pasitaiko ir šautinių kaklo ir gerklų sužalojimų. Vidinės gerklų struktūros (balso klostės, vedeginiai gumburai) gali būti traumuojamos atliekant chirurgines procedūras, intubuojant, cheminių ar terminių nudegimų atvejais. Gerklų nervų trauminis pažeidimas galimas po kaklo (skydliaukės, kaklo cistų pašalinimo), tarpuplaučio, o kartais ir širdies operacijų.

Gerklų traumų skirstymas

Pagal priežastį skiriamos mechaninės (išorinio, vidinio poveikio), terminės (garai, liepsna), cheminės (dujos, garai, skysčiai) gerklų traumos.

Pagal pobūdį mechaninės traumos skiriamos į atvirąsias, uždarąsias ir paviršines (po endoskopinės procedūros, intubacijos). Vyrauja uždarosios gerklų traumos (apie 85,2 proc. atvejų). Uždarosios traumos skiriamos į muštines ir spaustines [1]. Atvirųjų kaklo traumų atvejais gerklos sužalojamos 30–70 proc. atvejų. Dažniausios yra pjautinės, durtinės ir šautinės atvirosios gerklų traumos.

Pagal sunkumą gerklų traumos būna lengvos ir sunkios. Lengvos gerklų traumos gali pasireikšti ribotu audinių paburkimu ar kraujosruva bei su tuo susijusiu užkimimu. Sunkių traumų atvejais dėl suardyto gerklų struktūrų vientisumo ir/ar dislokacijos gali išsivystyti įvairaus laipsnio kvėpavimo nepakankamumas, pasireiškiantis kliūtiniu kvėpavimu (stridoru). Būdingas ryškus užkimimas. Sunkioms gerklų traumoms priskiriamas vedeginio gumburo išnirimas, balso klostės membraninės dalies plyšimas, kremzlių lūžimai bei gerklų atitrūkimas nuo trachėjos [2].

Klinikinė išraiška

Gerklų traumos simptomai yra šie: dėl sužalojimų atsiradęs stridoras, užkimimas, gerklų kremzlių ar kaklo deformacija, poodinė emfizema, kraujo atkosėjimas (*haemoptysis*), oro burbuliukų skyrimasis ar švilpimas pro žaizdą kakle. Gerklų traumą reikia įtarti ir esant potrauminiam skausmui ryjant/kosint, kaklo patinimui, kraujingiems skrepliams, negalėjimui gulėti ant nugaros ar atsilošus, skausmui judinant liežuvį, kuris būdingas esant antgerklio, poliežuvinio kaulo ar skydinės kremzlės sužeidimams [1, 3].

Potrauminiai pokyčiai gali būti ryškūs ar menki, trumpalaikiai ar ilgalaikiai. Patyrusieji atvirąją kaklo ir gerklų traumą neretai miršta nuo nukraujavimo iš stambiųjų kraujagyslių bei kvėpavimo nepakankamumo. Esant įplyšusiems kvėpavimo takų (gerklų, trachėjos) audiniams, išsivysto poodinė emfizema. Ji galima ir bukos traumos atveju. Uždarų gerklų traumų atvejais progresuojantį kvėpavimo nepakankamumą ir užkimimą gali sąlygoti besipildanti hematoma ar sutrikęs balso klosčių judrumas (trauminis paralyžius).

Terminių ir cheminių gerklų traumų atvejais ankstyvuoju periodu po traumos gerklų nudegimas dažniausiai pasireiškia ryškėjančiu audinių paburkimu ir su tuo susijusiu kvėpavimo nepakankamumu bei užkimimu. Vėlyvuoju periodu minėtus simptomus gali sukelti audinių uždegimo pokyčiai ir randai, galintys sąlygoti gerklų atrezijos vystymąsi ir progresuojančią dispnėją su stridoru [1].

Netgi po nedidelių pointubacinių gerklų traumų, pasireiškiančių paburkimu, kraujosruva, epitelio atplaiša, gali išsivystyti granulomos, vedeginių gumburų ankilozė, poklostinė stenozė ar netgi gerklų atrezija [2].

Diagnostika

Kvėpavimo užtikrinimas ir kaklo imobilizavimas

Gerklų traumos atveju pirmiausia užtikrinimas kvėpavimas ir imobilizuojama paciento galva. Esant kvėpavimo nepakankamumui, atliekama trachėjos intubacija. Ji galima tik po to, kai 1) įtvirtinamas kaklas ar atmetama kaklinės stuburo dalies trauma, 2) vizualizuojamas gerklų spindis (laringoskopija, fibroskopija), 3) pasiruošiama intubacijai naudojant bronchoskopą ar skubiai tracheostomijai [2].

Jei intubuoti negalima, atliekama skubi tracheostomija ar konikotomija (*cricothyroidotomy*). Atliekant skubią tracheostomiją po kaklo traumos, rekomenduojamas vertikalus kaklo pjūvis, kad per pakitusius audinius būtų galima įvertinti tinkamą trachėjos pjūvio vietą. Jei skubi tracheostomija nepavyksta, atliekama konikotomija per žiedinį skydo raumenį ir membraną. (Konikotomijos procedūros vaizdo įrašą galima pasižiūrėti internete įvedus reikšminį žodį *cricothyroidotomy*.) Po konikotomijos užtikrinus plaučių ventiliaciją, rekomenduojama iš karto atlikti tracheostomiją [2].

Stabilizavus kvėpavimą, atliekama stuburo kaklinės dalies rentgenograma [1].

Gerklų pažeidimų nustatymas

Išoriškai įvertinama gerklų padėtis kakle, deformacijos, čiuopiant – gerklų skausmingumas, karkaso vientisumas, simetriškumas, poodinė emfizema.

Laringoskopija vertinamas gerklų struktūriškumas, simetriškumas, judrumas, audinių vientisumas, kraujosruvos, edema, patologinės išskyros. Gerklų audinių apžiūrą netiesioginės laringoskopijos metu sunkina audinių pokyčiai (paburkimas, kraujosruvos, dislokacija), sutrikęs seilių rijimas ir su tuo susijęs gausus sekreto kiekis poryklyje (*hypopharingis*). Jei gerklų neįmanoma apžiūrėti veidrodėliu, taikytina gerklų endoskopija (lanksčiuoju ar standžiuoju endoskopu). Esant kvėpavimo nepakankamumui, gerklos gali būti apžiūrėtos kvėpavimo takų fibroskopijos (bronchoskopijos) metu prieš endotrachėjinę intubaciją [1].

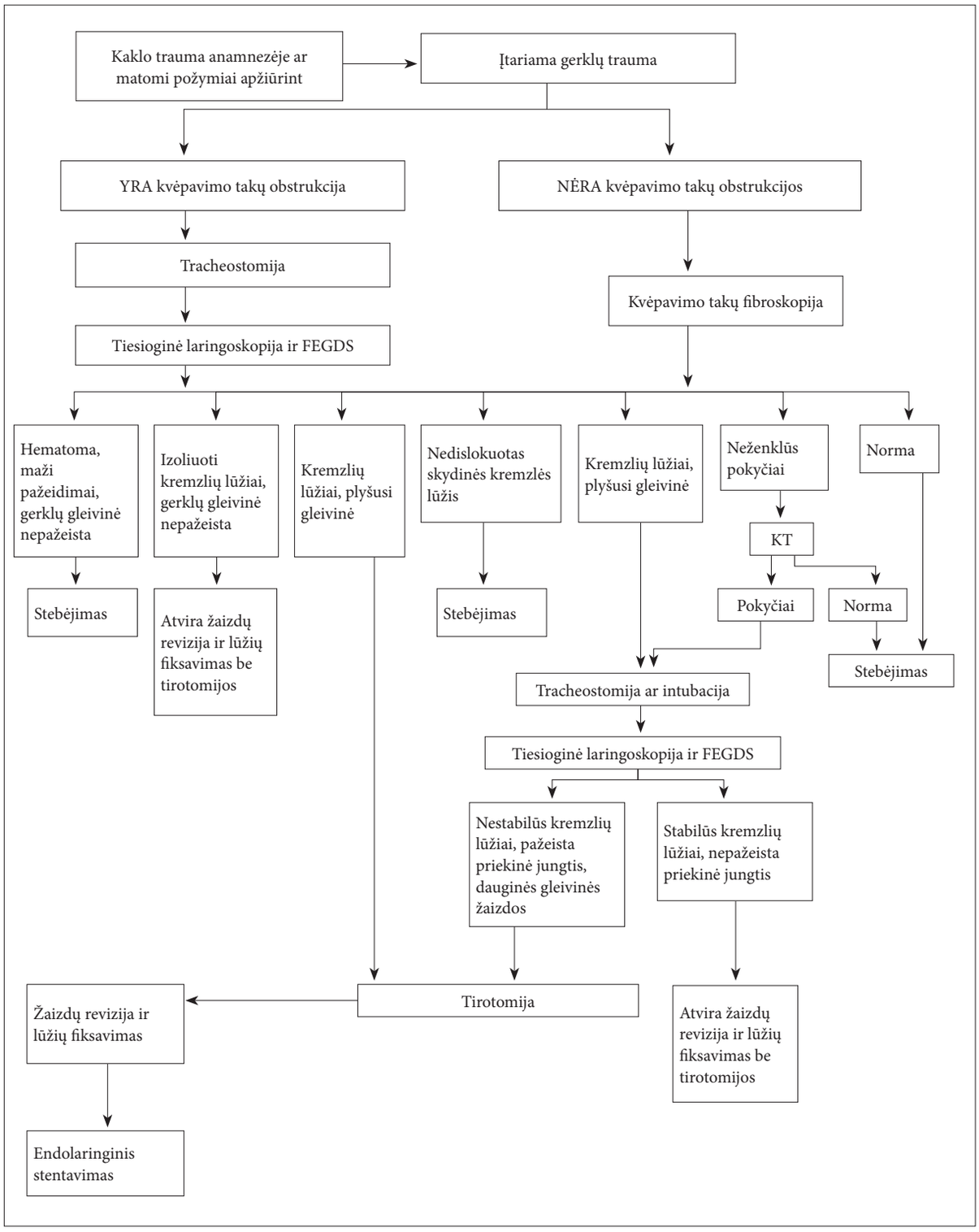

1 pav.
Ūmios gerklų traumos diagnostikos ir gydymo schema (pagal S. D. Schaefer, 1992)

Jei leidžia paciento būklė, nedelsiant atliekama apžvalginė krūtinės ląstos rentgenograma (dėl galimo pneumotorakso), kaklo kompiuterinė tomografija (KT) gerklų kremzlių, poliežuvinio kaulo lūžiams, emfizemos išplitimui įvertinti. Po tyrimų sprendžiama apie panendoskopijos reikalingumą [2]. Be abejo, reikia įvertinti anemiją, kraujo dujų sudėtį (saturaciją) ir kitus rodiklius.

Klinikiniame darbe galima vadovautis S. D. Schaefer [4] 27 metų patirtimi pagrįsta gerklų traumų diagnostikos ir gydymo schema (1 pav.).

Gydymas

Gerklų traumos pradedamos gydyti vadovaujantis ABC taisykle: A – laisvi kvėpavimo takai, B – kvėpavimo koregavimas, C – kraujotakos koregavimas [5]. Stabilūs pacientai, kurių kvėpavimas nesutrikęs, turi būti nuodugniai ištirti ir tik tada sprendžiama, kokį gydymą (konservatyvų ar chirurginį) pasirinkti. Konservatyvaus gydymo esmė: aktyvus stebėjimas ir gerklų edemos mažinimas. Taikant chirurginį gydymą, ankstyvuoju laikotarpiu atliekama žaizdų revizija ir atstatomas gerklų karkasas, o vėlyvuoju periodu – atkuriamas kvėpavimas natūraliais takais ir gydomas užkimimas. Šie gydymo principai sėkmingai taikomi LSMU MA ANG ligų klinikoje.

Žaizdų revizija ir gerklų karkaso atstatymas

Intubavus pacientą, rekomenduojama atlikti tracheostomiją, žaizdų reviziją, lūžusių gerklų kremzlių repoziciją, atkurti vidinį gerklų spindį pašalinant svetimkūnius, chirurgiškai sutvarkant atplyšusius audinius [1, 2, 4].

Jei atsiskyrusi priekinė gerklų jungtis, sužalota daug raumenų, yra daug gerklų karkaso lūžių, taikytinas stentavimas, kuris atkuria normalią gerklų formą, stabilizuoja dauginius smulkius lūžius ir apsaugo nuo jungiamojo audinio formavimosi bei stenozės. Literatūros duomenimis, rekomenduojama stentą fiksuoti tarp vestibulinių klosčių ir trachėjos pirmojo žiedo. Jis turi būti lengvai pašalinamas endoskopu per pirmąsias 2 savaites [4]. Stentavimo procedūrą Kauno klinikose atlieka bronchologai.

Konservatyvus gydymas

Esant paviršiniams gerklų pažeidimams, t. y. nedidelei hematomai ar edemai, kai nelūžęs gerklų karkasas, arba nedislokuotiems lūžiams, taikomas konservatyvus gydymas [4].

Konservatyvus gerklų traumos gydymas:

- aktyvus stebėjimas pirmąsias 24–48 val.;
- galvūgalio pakėlimas 30–45° kampu;
- oro drėkinimas patalpoje;
- balso poilsis;
- gliukokortikoidai (į r. ar į v.) pirmąsias paras kvėpavimo takų edemos mažinti;
- antirefliuksinis gydymas;
- antibiotikai.

Nedislokuotų gerklų karkaso lūžių ar raumenų pažeidimų atvejais gydymo taktika peržiūrima po pakartotinio fibroendoskopinio tyrimo atslūgus audinių tinimui.

Diagnozavus trauminį gerklų nervų pažeidimą ir su juo susijusį balso klosčių nejudrumą, taikomas kompleksinis antineuropatinis ir fonopedinis gydymas. Konservatyviai gydant originalia metodika, t. y. derinant cholinerginius preparatus, kai cholinomimetiko prozerino leidžiama į jautriąsias gerklų zonas, prieš tai į žastą sušvirkštus M cholinoreceptorių blokatoriaus (atropino grupės vaisto), tikimybė, kad visiškai ar iš dalies normalizuosis balso klosčių judesiai padidėja 7,5 karto [6]. LSMU MA ANG ligų klinikos duomenimis, taikant šį metodą po strumektomijos išsivysčiusio vienpusio gerklų paralyžiaus atvejais po 0,5 metų paralyžiuotos balso klostės judesiai atsitaiso beveik trečdaliui (27,7 proc.) ligonių, o balsas normalizuojasi ar pagerėja iki socialiai pakankamo 92,2 proc. pacientų [7]. Kitais atvejais sprendžiama dėl chirurginių balso kokybės pagerinimo būdų (žr. *Užkimimo gydymas vėlyvuoju periodu po traumos*).

Kvėpavimo natūraliais takais normalizavimas vėlyvuoju periodu po traumos

Jei dėl gerklų traumos pobūdžio pacientui buvo suformuota tracheostoma, vėlyvuoju laikotarpiu po traumos rekomenduojama įvertinti gerklų praeinamumą ir funkcinę būklę. Šiuo tikslu atliekama vaizdo laringoskopija, trachėjos fibroskopija. Šiais tyrimais nustatyti stenozės vieta bei ilgis tikslinami KT tyrimu.

Esant randinėms gerklų stenozėms, rekomenduojamas endolaringinis randų pašalinimas CO_2 lazeriu bei žaizdų paviršių padengimas hemostazinėmis medžiagomis. Poklostinės stenozės atveju taikomas endoskopinis plėtimas, stentavimas ar rezekcija su trachėjos plastika (Kauno klinikose operuoja krūtinės chirurgai). Esant abipusiam gerklų paralyžiui, kad nereikėtų tracheostomos, taikoma balso klostės laterofiksacija, kuri LSMU MA ANG ligų klinikoje atliekama nuo 1992 metų [8]. Jei gerklų praeinamumas pakankamas, tracheostominį vamzdelį galima pašalinti. Rekomenduojama pacientą perspėti, kad, pasunkėjus kvėpavimui po vamzdelio pašalinimo, nedelsiant kreiptųsi į gydytoją, mat buvusios tracheostomos vietoje gali susidaryti trachėjos stenozė.

Užkimimo gydymas vėlyvuoju periodu po traumos

Kai kvėpavimas natūraliais takais normalizuojasi, bet lieka užkimimas, rekomenduojama patikslinti jo priežastį vaizdo laringoskopija. Dėl vienpusio nekompensuoto gerklų paralyžiaus ar randinės balso klosčių deformacijos likus nesandariam balso plyšiui, rekomenduojama balso klostės medializacija bioinertinėmis sintetinėmis ir natūraliomis medžiagomis (teflono pasta, kolagenu, autoriebalais). Jų į pažeistą

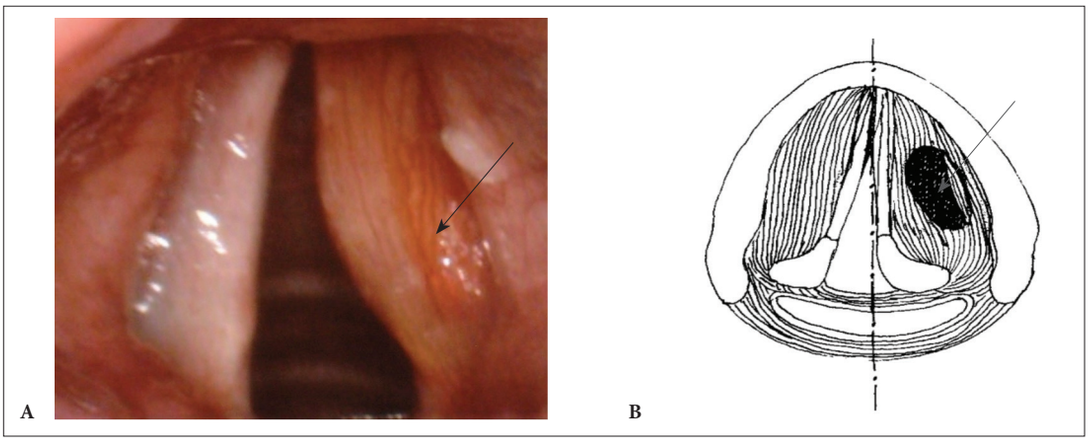

2 pav.
A) tiesioginės mikrolaringoskopijos vaizde dešiniosios balso klostės trauminio paralyžiaus gydymas injekcine laringoplastika (JAV Pitsburgo universiteto klinika), B) grafiniame operacijos vaizde rodykle pažymėta medžiagos sankaupa m. vocalis projekcijoje

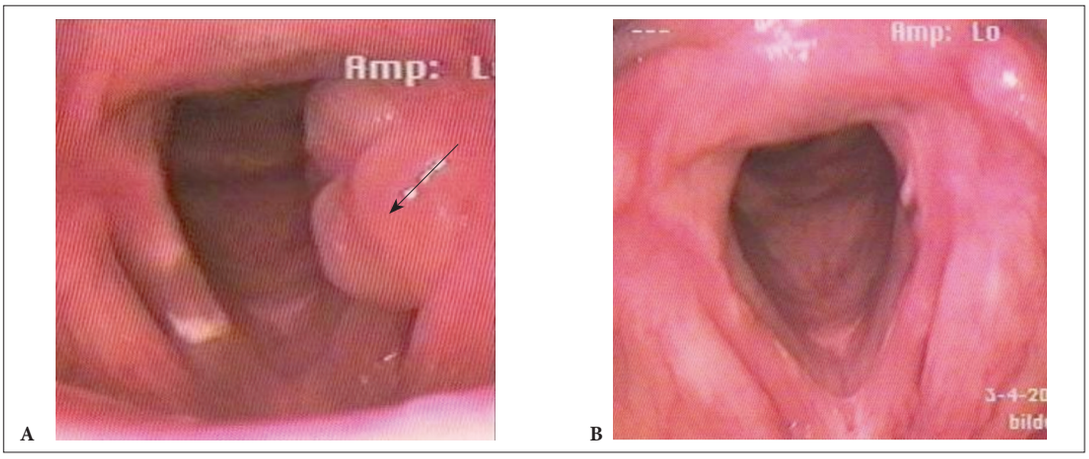

3 pav.
A) laringoskopijos vaizde kairiosios balso klostės pointubacinė granuloma (rodyklė), B) 2 sav. po endolaringinės mikrochirurginės operacijos (LSMU MA ANG ligų klinika)

4 pav.
Tiesioginės mikrolaringoskopijos vaizde po endotrachėjinės nejautros panirę dešinysis vedeginis gumburas (LSMU MA ANG ligų klinika)

5 pav.
Tiesioginės mikrolaringoskopijos vaizde atitaisytas dešinysis vedeginis gumburas (LSMU MA ANG ligų klinika)

balso klostę ir aplinkinius audinius švirkščiama tiesiogiai (injekcinė laringoplastika, 2 pav.) arba pastumiant balso klostę silastiniu implantu per dirbtinai suformuotą skydinės kremzlės langą (I tipo tiroplastika). LSMU ANG ligų klinikoje tiroplastikos operacijos atliekamos nuo 1994 metų, o laringoplastika autoriebalais – nuo 2004 m. [9].

Gerklų pointubacinės granulomos (3 pav.) šalinamos endolaringinės mikrochirurginės operacijos metu, taip pat atitaisomi panirę vedeginiai gumburai (4 ir 5 pav.).

KLINIKINIS ATVEJIS

21 metų vyras (P. B.) kreipėsi į LSMU Skubiosios pagalbos skyrių dėl užkimusio balso, skausmo kakle ir skausmingo rijimo po patirtos kaklo traumos prieš 2 dienas, kai draugas, apkabinęs kaklą ranka, netyčia sutrenkė priekinę kaklo sritį.

Objektyvaus tyrimo duomenys: priekinė kaklo sritis deformuota, čiuopiama skydinė kremzlė skausminga. Vaizdo laringostroboskopija nustatyta dešiniosios balso klostės ir vestibulinės klostės hematoma, abi balso klostės judrios.

Atlikti radiologiniai tyrimai:

- **kaklinės stuburo dalies rentgenograma** – kakle, stuburo priekyje, galimai nuo ylinių ataugų žemyn ir į priekį eina kaulinė struktūra, kurios dešinioji dalis lūžusi;
- **kaklo KT** – dešinėje prailgėjusi ylinė atauga siekia poliežuvinį kaulą, apatiniame trečdalyje matyti jo lūžis ir poslinkis į šoną (6 pav.). Lūžęs skydinės kremzlės dešinysis lapelis, jo fragmentai pasislinkę į šoną, balso plyšys deformuotas (7 pav.). Kaklinės stuburo dalies slankstelių lūžio požymių nematyti.

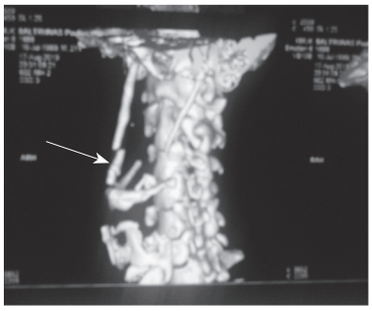

6 pav.
Kompiuterinėje tomogramoje rodykle pažymėtas ylinės ataugos apatinio trečdalio lūžis, šiek tiek pasislinkęs į šoną

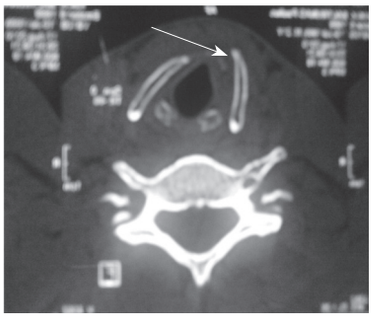

7 pav.
Kompiuterinėje tomogramoje rodykle pažymėtas skydinės kremzlės dešiniojo lapelio lūžis ir fragmentų poslinkis į šoną

Pacientas hospitalizuotas į LSMU MA ANG ligų skyrių gydyti chirurgiškai. Sukėlus bendrąją endotrachėjinę nejautrą, atliktas horizontalus pjūvis skydinės kremzlės projekcijoje. Buku būdu prieita iki skydinės kremzlės, kuri rasta perlūžusi, dešinysis kremzlės lapelis pasislinkęs į šoną, o kairysis įvirtęs į gerklų spindį. Atidalijus lūžgalius, gerklų gleivinė rasta nepažeista. Lūžgaliai suartinti netirpiais N/2 siūlais 6 siūlėmis, pjūvis pasluoksniui susiūtas, įstatytas pasyvus drenas, uždėtas sterilus tvarstis.

Po operacijos paskirta penicilino 2 mln. VV 4 k./d. į veną, deksametazono 8 mg 1 k./d. į raumenis, analgetikų pagal reikalą, pooperacinės žaizdos perrišimas kasdien. Pacientas išrašytas praėjus 5 dienoms po operacijos. Po gydymo paciento savijauta gera, balsas normalizavosi, kaklo deformacijos neliko.

Apibendrinimas

- Gerklų traumai būdingi požymiai: stridoras, užkimimas, kraujo atkosėjimas, kraujingi skrepliai, skausmas ryjant/kosėjant, kaklo patinimas, kaklo priekinės srities deformacija, poodinė emfizema, oro burbuliukų skyrimasis ar švilpimas pro žaizdą kakle, negalėjimas gulėti ant nugaros ar atsilošus, skausmas judinant liežuvį.
- Diagnostika paremta anamneze, kaklo apžiūra, netiesiogine laringoskopija, vaizdo laringostroboskopija, kaklo ir krūtinės rentgenograma, kaklo kompiuterine tomografija, tiesiogine laringoskopija, panendoskopija.
- Gerklų traumos atveju pirmiausia užtikrinimas kvėpavimas ir imobilizuojama paciento galva. Tolesnę gydymo taktiką lemia kvėpavimo sutrikimo ir sužalojimų pobūdis.
- Konservatyvaus gerklų traumų gydymo esmė: aktyvus stebėjimas ir gerklų edemos mažinimas. Ankstyvuoju laikotarpiu chirurginio gydymo tikslas – revizuoti žaizdas ir atstatyti gerklų karkasą, o vėlyvuoju – atkurti kvėpavimą natūraliais takais ir gydyti užkimimą.
- Aprašytuoju atveju, laiku diagnozavus gerklų kremzlės lūžį ir pritaikius chirurginį gydymą, pacientas pasveiko: išnyko kaklo ir gerklų deformacija, atsitaisė balsas.

Literatūra

1. Schaefer S.D. Acute laryngeal trauma // Current therapy in Otolaryngology – Head and neck surgery, 6 th ed. /Gen. Ed. G.A. Gates. Mosby –Year Book, 1998, P. 456-460.
2. Tucker H.M. The larynx, second edition. Thieme Medical Publishers, 1993.
3. Levy D.B., Gruber B.S. Neck trauma. http://emedicine.medscape.com/article/827223-overview, 2009.

Kiti literatūros šaltiniai (iš viso 8) redakcijoje.